

Кейсы | Высшее образование | Эндоскопия

Materials for the selected specialty

Тип: Кейсы | Образование: Высшее образование | Специализация: Эндоскопия | Записей: 2

Эндоскопия - кейс 1

Образование: Высшее образование | Специализация: Эндоскопия

1. УСЛОВИЕ СИТУАЦИОННОЙ ЗАДАЧИ

1.1. Ситуация

Женщина 45 лет направлена на колоноскопию по поводу наличия нижеуказанных жалоб

1.2. Жалобы

На боли в области живота, учащение стула до 4-6 раз в сутки с примесью крови и слизи, повышение температуры до 37,50 С, общую слабость.

1.3. Анамнез заболевания

Считает себя больной в течение 5 лет, когда на фоне полного благополучия отметила учащение жидкого стула до 7 раз в сутки с примесью крови и слизи. По м/ж была выполнена колоноскопия, установлен диагноз: язвенный колит, тотальное поражение, тяжелая атака..

1.4. Анамнез жизни

- * хронические заболевания: нет
- * не курит, алкоголем не злоупотребляет
- * профессиональных вредностей не имела
- * аллергических реакций не было
- * онкологический анамнез отрицает

1.5. Объективный статус

Состояние удовлетворительное. Рост 160 см, масса тела 59 кг. Кожные покровы обычной окраски и влажности. Периферических отеков нет. Дыхание везикулярное, ЧДД 16 в 1 мин. Тоны сердца ритмичные, Пульс – 75 уд/мин. АД 135/85 мм рт. ст. Температура – 37,50 С. Живот мягкий, безболезненный. Печень по краю реберной дуги.

При осмотре ротовой полости на языке и щеках видны афты, десны гиперемированны.

1. Диагностика

1. Вопрос

К необходимым в данной ситуации инструментальным методам исследования относится проведение

1. лапароскопически ассистированной энтероскопии
2. видеокапсульного исследования

3. колоноскопии с илеоскопией

4. баллонной энтероскопии

Правильный ответ: колоноскопии с илеоскопией

Диагностика ЯК преимущественно основана на инструментальных методах исследования.

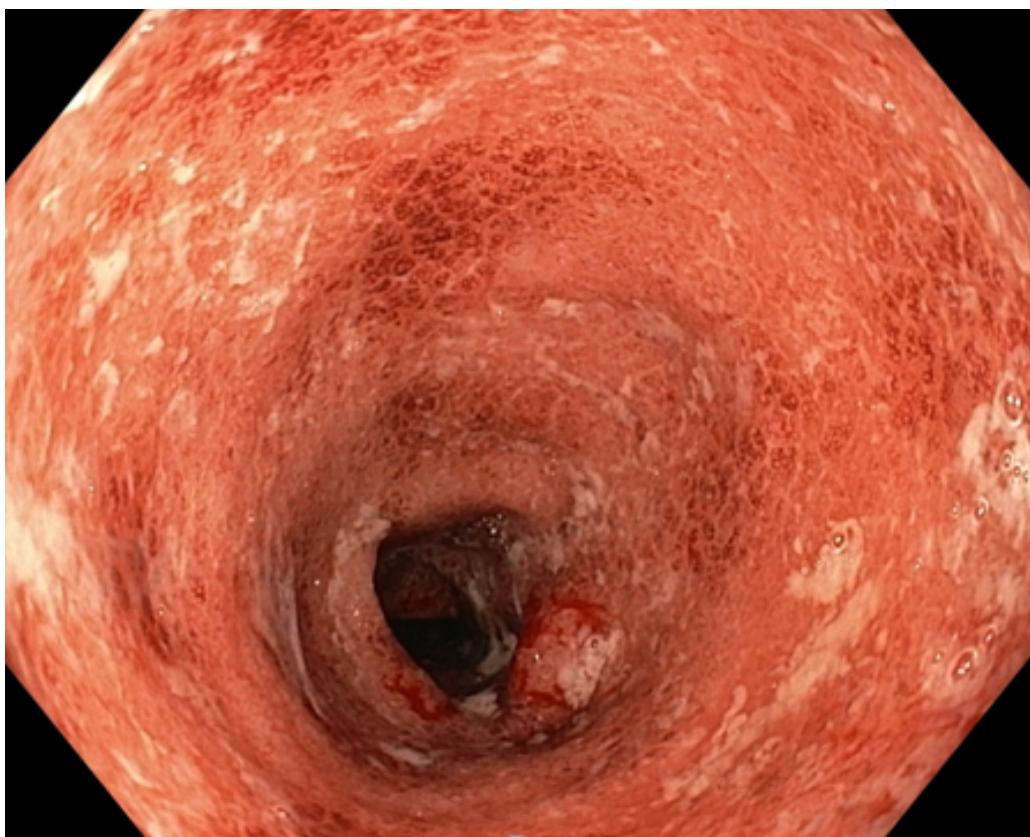
Колоноскопия с илеоскопией

Это обязательная процедура для установления диагноза язвенного колита, а также для решения вопроса о колэктомии.

Клинические рекомендации МЗ РФ. Язвенный колит у взрослых, 2016 г.

(1)

3. Колоноскопия



Колоноскопия

{nbsp}

Колоноскоп проведен до купола слепой кишки и далее в тонкую кишку на уровень 5-7 см.

Просвет терминального отдела подвздошной кишки не изменен, слизистая оболочка розового цвета, поверхность кишки бархатистая, сосудистый рисунок не определяется, перистальтика активная.

Илеоцекальный клапан средних размеров, устье его сомкнуто и ориентировано в купол слепой кишки.

Слизистая оболочка слепой и восходящей кишки розовая, сосудистый рисунок четкий.

Начиная со ср/3 п-ободочной кишки и далее до ср/а отдела прямой кишки слизистая оболочка циркулярно гиперемирована, разрыхлена, определяются множественные микроабсцессы и множественные эрозии до 0,3 см с налетом фибрина, сосудистый рисунок не определяется.

Просвет прямой кишки н/а отделе не изменен, стенки эластичные. Слизистая оболочка розового цвета. Сосудистый рисунок четкий.

2. Вопрос

Данная колоноскопическая картина соответствует ЯК + _____ + активности

1. умеренной
2. выраженной
3. сверхтяжелой
4. минимальной

Правильный ответ: умеренной

Классификация ЯК в зависимости от эндоскопической активности (по Schroeder) - 2 (умеренная активность):

Выраженная гиперемия, отсутствие сосудистого рисунка, умеренная контактная ранимость, наличие эрозий.

Клинические рекомендации МЗ РФ. Язвенный колит у взрослых, 2016 г.

(1)

3. Вопрос

Для описания протяженности макроскопических изменений при эндоскопическом исследовании толстой кишки применяется

1. Монреальская классификация
2. классификация Rutgeerts
3. классификация Schroeder
4. индекс Мейо

Правильный ответ: Монреальская классификация

Для описания протяженности поражения применяется Монреальская классификация, оценивающая протяженность макроскопических изменений при эндоскопическом исследовании толстой кишки.

Клинические рекомендации МЗ РФ. Язвенный колит у взрослых, 2016 г.

(1)

4. Вопрос

При оценке качества подготовки толстой кишки по Бостонской шкале выделяют +____+ сегмента/ов

1. 2
2. 5
3. 3
4. 4

Правильный ответ: 3

В данных источниках нет ссылок на обоснование, необходимо добавление литературы в библиотеку аккредитации

«Справочник классификаций, применяемых в эндоскопии ЖКТ»

Учебно-методическое пособие под руководством А.М.Нечипая

Бостонская шкала оценки подготовки кишки, 2009г. Стр.185

5. Вопрос

По классификации Schroeder выделяют +____+ степени/ей эндоскопической активности язвенного колита

1. 3
2. 5
3. 6
- 4. 4**

Правильный ответ: 4

Используемая в индексе Мейо шкала оценки состояния слизистой оболочки по Schroeder применяется для оценки эндоскопической активности язвенного колита

Клинические рекомендации МЗ РФ. Язвенный колит у взрослых, 2016 г.

(1)

6. Вопрос

К внекишечным проявлениям язвенного колита у данной пациентки относится

- 1. афтозный стоматит**
2. узловая эритема
3. парапроктит
4. остеопороз

Правильный ответ: афтозный стоматит

У значительной доли больных могут обнаруживаться внекишечные проявления заболевания

Клинические рекомендации МЗ РФ. Язвенный колит у взрослых, 2016 г.

(1)

7. Вопрос

По Монреальской классификации протяженности поражения толстой кишки у пациентов с язвенным колитом выделяют

1. сегментарное поражение
2. проктосигмоидит
3. сигмоидит
- 4. левосторонний колит**

Правильный ответ: левосторонний колит

Монреальская классификация ЯК по протяженности поражения

[cols="25%,^25%"]

а| Проктит а| Поражение ограничено прямой кишкой

а| Левосторонний колит а| Поражение распространяется до левого изгиба толстой кишки (включая проктосигмоидит)

а| Тотальный колит а| Поражение распространяется проксимальнее левого изгиба толстой кишки (включая субтотальный колит, а также тотальный ЯК с ретроградным илеитом)

{nbsp}

Клинические рекомендации МЗ РФ. Язвенный колит у взрослых, 2016 г.

(1)

8. Вопрос

Дифференциальную диагностику ЯК следует с

1. гельминтозами
- 2. раком толстой кишки**
3. паразитарными инфекциями
4. дивертикулезом

Правильный ответ: раком толстой кишки

Дифференциальную диагностику проводят со следующими заболеваниями: Болезнь Крона, Ишемический колит, Рак толстой кишки, Антибиотикоассоциированный колит.

«Эндоскопия желудочно-кишечного тракта» под руководством С.А.Палевская, А.Г.Короткевич 2018г. Стр.444

9. Вопрос

Скрининг колоректального рака у больных язвенным колитом следует проводить после + _____ + лет от дебюта заболевания

1. 20
- 2. 6-8**
3. 15-17
4. 10-12

Правильный ответ: 6-8

В целом, скрининг колоректального рака у больных ЯК следует начинать после 6-8 лет от дебюта заболевания.

Клинические рекомендации МЗ РФ. Язвенный колит у взрослых, 2016 г.

(1)

10. Вопрос

Методиками уточняющей эндоскопической диагностики, использующимися для выявления дисплазии эпителия толстой кишки, является

1. эндо УЗИ
2. осмотр слизистой оболочки только в белом свете
3. выполнение пробного лифтинга
- 4. хромоэндоскопия**

Правильный ответ: хромоэндоскопия

Для скрининга неопластических изменений слизистой оболочки используются два подхода:

{nbsp}1. Хромоэндоскопия с прицельной биопсией участков, подозрительных на неоплазию.

Клинические рекомендации МЗ РФ. Язвенный колит у взрослых, 2016 г.

(1)

11. Вопрос

К факторам, повышающим риск развития рака толстой кишки у пациентов с язвенным колитом, относится

1. дивертикулез толстой кишки

2. отсутствие семейного анамнеза

3. длительность анамнеза

4. длительная ремиссия

Правильный ответ: длительность анамнеза

У больных с длительным анамнезом ЯК существенно повышен риск колоректального рака, что обуславливает необходимость регулярного обследования для выявления дисплазии эпителия толстой кишки. На вероятность развития рака влияют следующие факторы:

* длительность анамнеза ЯК: риск колоректального рака составляет 2% 10-летем, 8% - при 20-летнем и 18% - при 30-летнем анамнезе [76];

* начало заболевания в детском и подростковом возрасте, хотя этот фактор может лишь отражать длительность анамнеза и не являться независимым предикторов колоректального рака [77];

* протяженность поражения: риск наиболее повышен у пациентов с тотальным ЯК, в то время как у пациентов с проктитом риск не отличается от среднего в популяции;

* наличие первичного склерозирующего холангита[78];

* семейный анамнез колоректального рака;

* тяжелые обострения ЯК в анамнезе или непрерывное течение ЯК. Последствием высокой активности ЯК может являться воспалительный полипоз, также являющийся фактором риска развития колоректального рака [79].

Клинические рекомендации МЗ РФ. Язвенный колит у взрослых, 2016 г.

(1)

12. Вопрос

К эндоскопическим признакам перенесенного ранее воспалительного процесса относится

1. перестроенность сосудистого рисунка

2. наличие гиперплазии

3. наличие множественных точечных микроабсцессов

4. наличие контактной кровоточивости слизистой оболочки

Правильный ответ: перестроенность сосудистого рисунка

В данных источниках нет ссылок на обоснование, необходимо добавление литературы в библиотеку аккредитации

Колоноскопия в диагностике заболеваний толстой кишки (Сотников В.Н., Разживина А.А., Веселов В.В.) стр.98

Даже в фазе ремиссии архитектоника кишки полностью не восстанавливается: - капиллярный рисунок деформирован и перестроен.

Эндоскопия - кейс 2

Образование: Высшее образование | Специализация: Эндоскопия

1. УСЛОВИЕ СИТУАЦИОННОЙ ЗАДАЧИ

1.1. Ситуация

Мужчина 45 лет обратился к колопроктологу.

1.2. Жалобы

Жалоб активно не предъявляет.

1.3. Анамнез заболевания

В связи с отягощенным семейным анамнезом (рак толстой кишки у отца) обратился к врачу для проведения скрининговой колоноскопии.

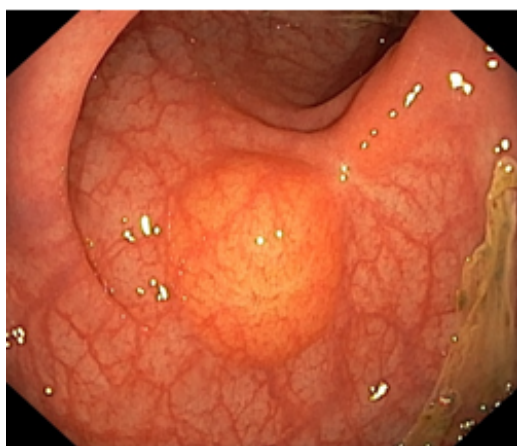1.4. Анамнез жизни

- * хронические заболевания: хронический гастрит;
- * курит, алкоголем не злоупотребляет;
- * профессиональных вредностей не имел;
- * аллергических реакций не было;
- * семейный анамнез отягощен: рак толстой кишки у отца.

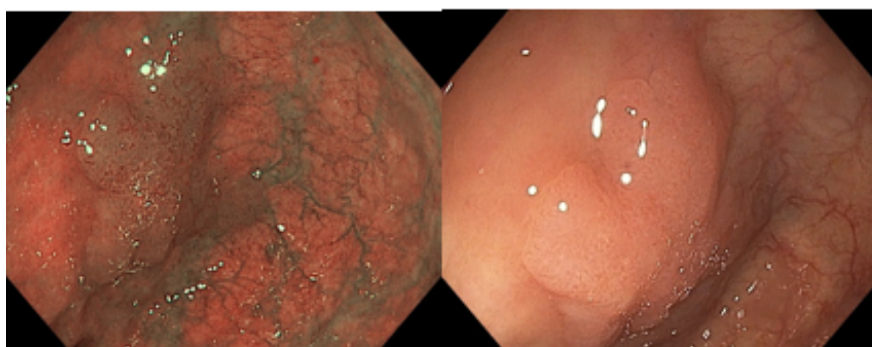1.5. Объективный статус

Состояние удовлетворительное. Рост 177 см, масса тела 76 кг. Кожные покровы обычной окраски и влажности. Периферических отеков нет. Дыхание везикулярное, ЧДД 14 в 1 мин. Тоны сердца ритмичные, Пульс – 86 уд/мин. АД 125/80 мм рт. ст. Температура – 36,00 С. Живот мягкий, безболезненный. Печень по краю реберной дуги.

1.6. Колоноскопия



Эндофото



{nbsp}

При проведении колоноскопии у данного пациента в области левого изгиба определяется подслизистое образование до 1,5 см в Д, округлой формы, с гладкой поверхностью, мягко-эластической консистенции, желтоватого цвета. Слизистая оболочка над ним не изменена. Сиптом шатра положительный.

В восходящей кишке определяется плоско-приподнятое эпителиальное новообразование до 1,8 см в Д., розового цвета, мягко-эластической консистенции, с гладкой поверхностью, подвижное, при осмотре в белом свете ямки эпителия извилистые (медуллярные) (IV pit pattern), при осмотре в узком спектре света капиллярный рисунок «сетевидный», микрососудистая сеть четко визуализируется, капиллярные сосуды окружают железы слизистой оболочки (II capillary pattern).

1. Диагностика

1. Вопрос

К доброкачественным неэпителиальным опухолям относится

1. лейомиома

2. полипоз толстой кишки
3. киста
4. тубуло-ворсинчатая аденома

Правильный ответ: лейомиома

К доброкачественным неэпителиальным опухолям относятся:

1. Лейомиома.
2. Липома и липоматоз.
3. Сосудистые опухоли (гемангиома, лимфангиома).

Колоноскопия в диагностике заболеваний толстой кишки (Сотников В.Н., Разживина А.А., Веселов В.В.) стр.225, Москва 2006 г. монография

2. Вопрос

Данная эндоскопическая картина в левом изгибе наиболее соответствует + _____ + толстой кишки

1. липоме

2. раку
3. саркоме
4. карциноиду

Правильный ответ: липоме

Макроскопически выделяют два вида липом:

- 1) Липома с неизменной поверхностью- образование , округлой формы, с гладкой поверхностью, мягко-эластической консистенции, желтоватого или желтого цвета.

Колоноскопия в диагностике заболеваний толстой кишки (Сотников В.Н., Разживина А.А., Веселов В.В.) стр.229, Москва 2006 г. монография

3. Вопрос

Морфологическим подтверждением липомы толстой кишки является

1. наличие в строме грануляционной ткани
- 2. высококодифференцированная жировая ткань, заключенная в истинную фиброзную капсулу**
3. нормальная слизистая оболочка
4. наличие в строме признаков тубулярной аденомы

Правильный ответ: высококодифференцированная жировая ткань, заключенная в истинную фиброзную капсулу

При морфологическом исследовании липома представлена высококодифференцированной жировой тканью, заключенной в истинную фиброзную капсулу.

Колоноскопия в диагностике заболеваний толстой кишки (Сотников В.Н., Разживина А.А., Веселов В.В.) стр.229., Москва 2006 г. монография

4. Вопрос

Липома - это

- 1. опухоль, которая развивается из жировых клеток, входящих в состав подслизистой основы, наиболее часто встречается в толстой кишке**
2. полиповидные изменения слизистой оболочки толстой кишки, которые встречаются при некоторых физиологических и патологических состояниях организма
3. наследственное заболевание, при котором наблюдается полипоз желудочно-кишечного тракта в сочетании с внекишечными симптомами
4. редкое заболевание неясной этиологии, при котором образуются множественные кистозные полости, расположенные в подслизистой основе кишечной стенки. Они содержат небольшое количество слизи и газ

Правильный ответ: опухоль, которая развивается из жировых клеток, входящих в состав подслизистой основы, наиболее часто встречается в толстой кишке

Липома- это пухоль, которая развивается из жировых клеток, входящих в состав подслизистой основы, наиболее часто встречается в толстой кишке

Колоноскопия в диагностике заболеваний толстой кишки (Сотников В.Н., Разживина А.А., Веселов В.В.) стр.229., Москва 2006 г. монография

5. Вопрос

Макроскопически выделяют липомы с + _____ + поверхностью

1. фибринозной
2. аденоматозной
3. гиперластической
- 4. неизменной**

Правильный ответ: неизменной

Макроскопически выделяют два вида липом:1. Липома с неизменной поверхностью — образование округлой, полусферической или сферической формы, с гладкой поверхностью, мягкой консистенции, желтоватого или желтого цвета. Ткань опухоли пластична, поэтому при пальпации от инструмента некоторое время сохраняются участки вдавления. Обычно размеры липом этого вида не превышают 2 см. При диаметре образования более 2 см в ряде случаев формируется различной степени выраженности " ложная ножка" , в результате чего липома приобретает вид "полипа на ножке" . Однако положительный " симптом шатра" у основания и вершины опухоли, а также подвижность образования относительно окружающих тканей позволяют исключить его эпителиальное происхождение.2. Липома с гиперемированной эрозированной поверхностью — редко встречающийся вид липом (0,3%), для которого характерны большие размеры образования

(более 3-3,5 см). Сдавление сосудов, питающих слизистую оболочку над опухолью, приводит к развитию трофических расстройств. При этом эрозии и язвы различной формы и глубины придают поверхности образования неравномерный бугристый вид, а присоединение вторичного воспаления приводит к уплотнению жировой ткани, что резко изменяет консистенцию опухоли. Учитывая эндоскопические признаки (бугристость поверхности и плотность образования), липомы данного вида необходимо дифференцировать с узловой формой рака толстой кишки. Положительный "симптом шатра" у основания образования, а также результаты морфологического исследования тканей, полученных из зон изъязвления, помогают поставить правильный диагноз.

Колоноскопия в диагностике заболеваний толстой кишки (Сотников В.Н., Разживина А.А., Веселов В.В.) стр.229. Москва 2006 г. монография

6. Вопрос

Данное образование относится к + _____ + типу неэпителиальных опухолей

1. внутрипросветному

2. экспансивному

3. смешанному

4. интрамуральному

Правильный ответ: внутрипросветному

2-й тип — внутрипросветный (схема 3б, в, г, д). Опухоли данного типа, как правило, развиваются из клеточных элементов, входящих в состав подслизистой основы или слизистой оболочки. В большинстве случаев рост образования происходит в пределах слоя, в основном, в просвет органа. Небольшие (до 1,5-2 см) субэпителиально или подслизисто расположенные опухоли визуализируются в виде узла или опухолевидного образования с широким основанием без четких границ.

Колоноскопия в диагностике заболеваний толстой кишки (Сотников В.Н., Разживина А.А., Веселов В.В.) стр.226, Москва 2006 г. монография

7. Вопрос

Согласно Парижской классификации, выявленное в восходящей кишке эпителиальное образование соответствует _____ типу

1. 0-Is

2. LST-NG

3. 0-Ip

4. LST-G

Правильный ответ: LST-NG

{nbsp}

{nbsp}

Прагматическая классификация поверхностных колоректальных неопластических образований (R.Lambert, S.Kudo et al., 2009г.)

«Справочник классификаций, применяемых в эндоскопии ЖКТ». Под редакцией проф. А.М.Нечипая. Стр.65-66. Учебно-методическое пособие под руководством А.М.Нечипая, Изд-во НижГМА, 2017

8. Вопрос

Согласно Парижской эндоскопической классификации, латерально распространяющиеся опухоли (LST) представляют собой новообразования размером + _____ + см

1. более 1

2. более 6

3. менее 1

4. более 5

Правильный ответ: более 1

Латерально стелящиеся опухоли относительно редки и в диаметре более 10 мм.

Прагматическая классификация поверхностных колоректальных неопластических образований (R.Lambert, S.Kudo et al., 2009г.)

«Справочник классификаций, применяемых в эндоскопии ЖКТ». Под редакцией проф. А.М.Нечипая. Стр.65-66. Учебно-методическое пособие под руководством А.М.Нечипая, Изд-во НижГМА, 2017

9. Вопрос

Размер образования был измерен с помощью щипцов для биопсии. Расстояние между их раскрытыми браншами составляет +___+ мм

1. 18

2. 10

3. 8

4. 6

Правильный ответ: 6

Расстояние между раскрытыми браншами щипцов равно 6 мм.

«Практическая колоноскопия». Гвидо Шахшаль. Стр. 100. Москва «МЕДпресс-информ» 2012

10. Вопрос

Рельеф поверхности новообразования пациента описан по классификации

1. Kikuchi

2. Kudo

3. Sano

4. VS

Правильный ответ: Kudo

Классификация рельефа поверхности полипов толстой кишки pit pattern (S.Kudo et al., 1994г.)

«Справочник классификаций, применяемых в эндоскопии ЖКТ». Под редакцией проф. А.М.Нечипая. Стр.63. Учебно-методическое пособие под руководством А.М.Нечипая, Изд-во НижГМА, 2017

11. Вопрос

Сосудистый рисунок новообразования пациента описан по классификации

1. Sano

2. Haggitt

3. Kudo

4. VS

Правильный ответ: Sano

Классификация сосудистого рисунка при осмотре в режиме NBI (Y.Sano, 2009)

«Справочник классификаций, применяемых в эндоскопии ЖКТ». Под редакцией проф. А.М.Нечипая. Стр.69. Учебно-методическое пособие под руководством А.М.Нечипая, Изд-во НижГМА, 2017

12. Вопрос

Данное новообразование наиболее вероятно является

1. инвазивным раком

2. аденомой

3. ювенильным полипом

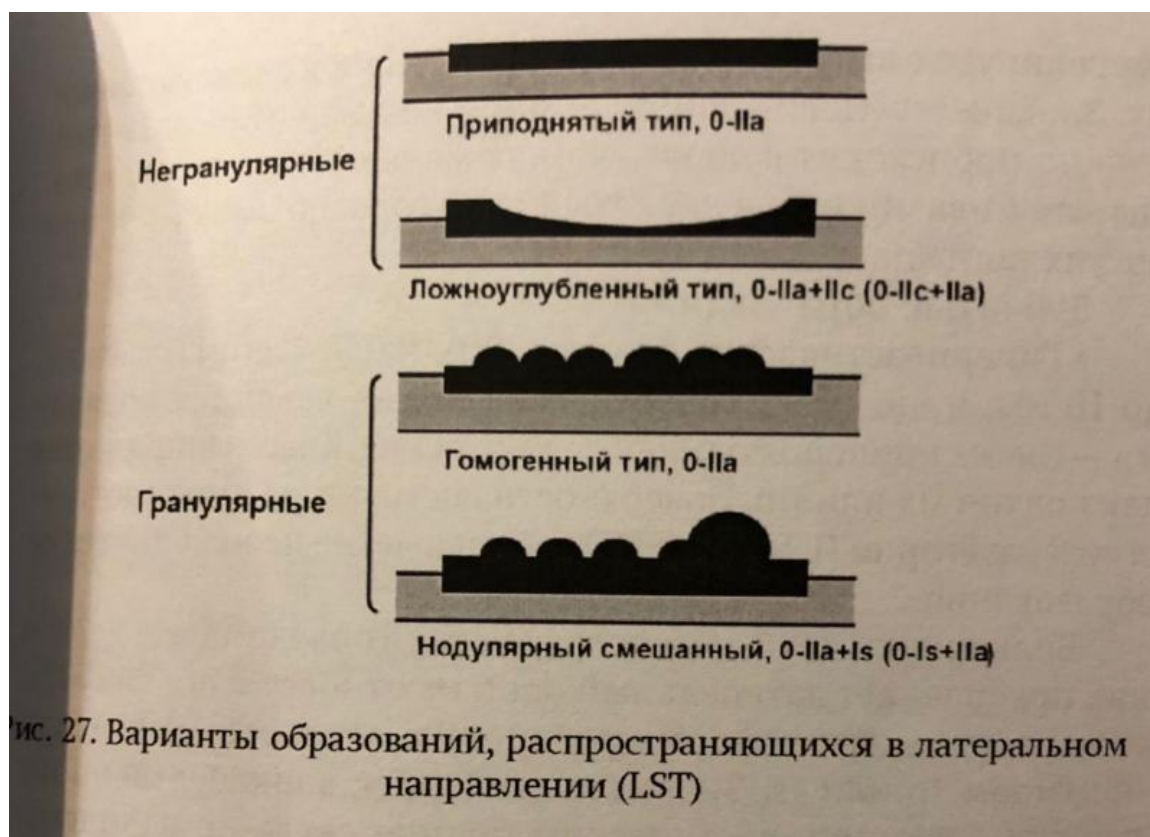
4. гиперплазией

Правильный ответ: аденомой

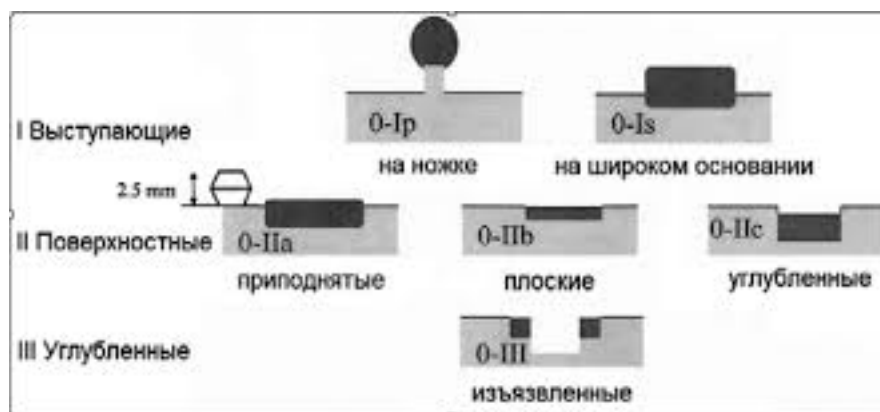
Варианты морфологического заключения и тактика при различных типах рельефа поверхности.

{nbsp}

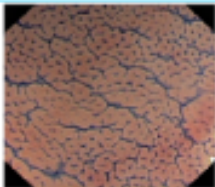
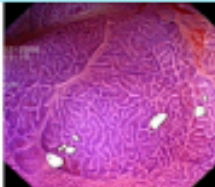
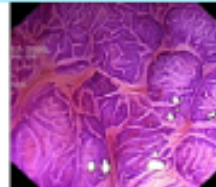
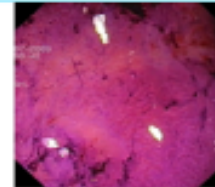
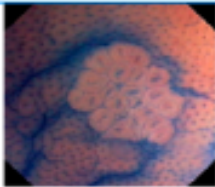
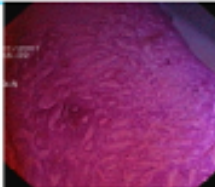
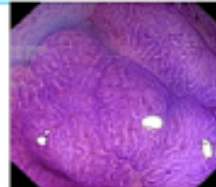

«Справочник классификаций, применяемых в эндоскопии ЖКТ». Под редакцией проф. А.М.Нечипая. Стр.63. Учебно-методическое пособие под руководством А.М.Нечипая, Изд-во НижГМА, 2017



Justification



Justification

Клиническая классификация	Не неопластические структуры	Неинвазивные неоплазии		Инвазивные неоплазии
Эндоскопические данные	I	III L	IV	Vi (+++)
				
	II	III _s	Vi (+)	V _n
				
Морфология	Норма (I) Гиперплазия (II)	Аденома (III L, IV) Внутрислизистый рак (III _s , Vi) Инвазия < 1000 μ (Vi)		Инвазия > 1000 μ
Тактика	Наблюдение	Полипэктомия (III L) E(P)MR, ESD (IV, III _s , Vi)		Хирургия

Justification